



Dossier 15

MP DEBRAY

Homme de 60 ans

Africain, en France depuis 30 ans, VIH –

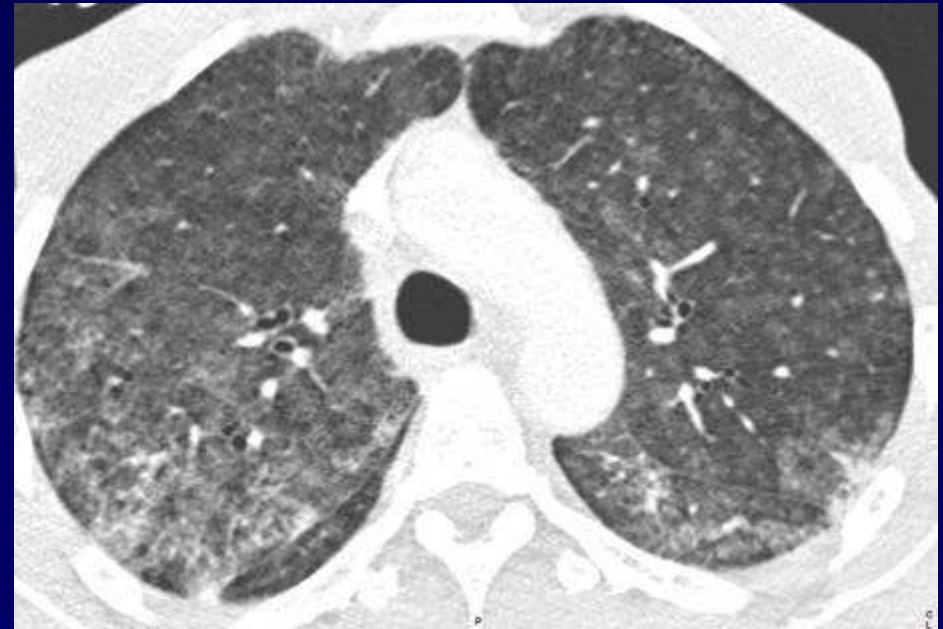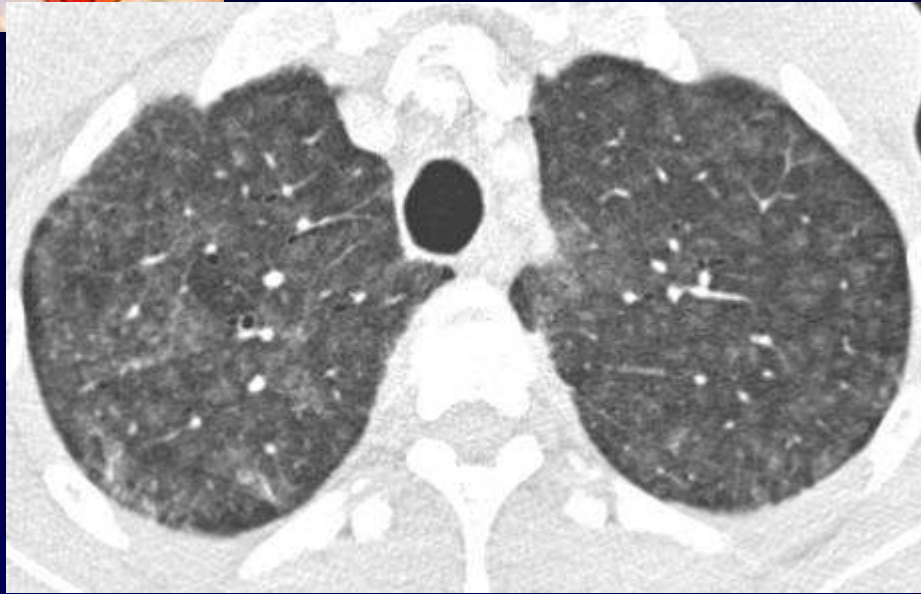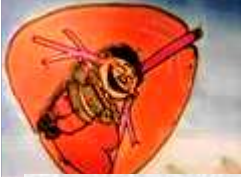Amaigrissement de 15 kg depuis 2 mois

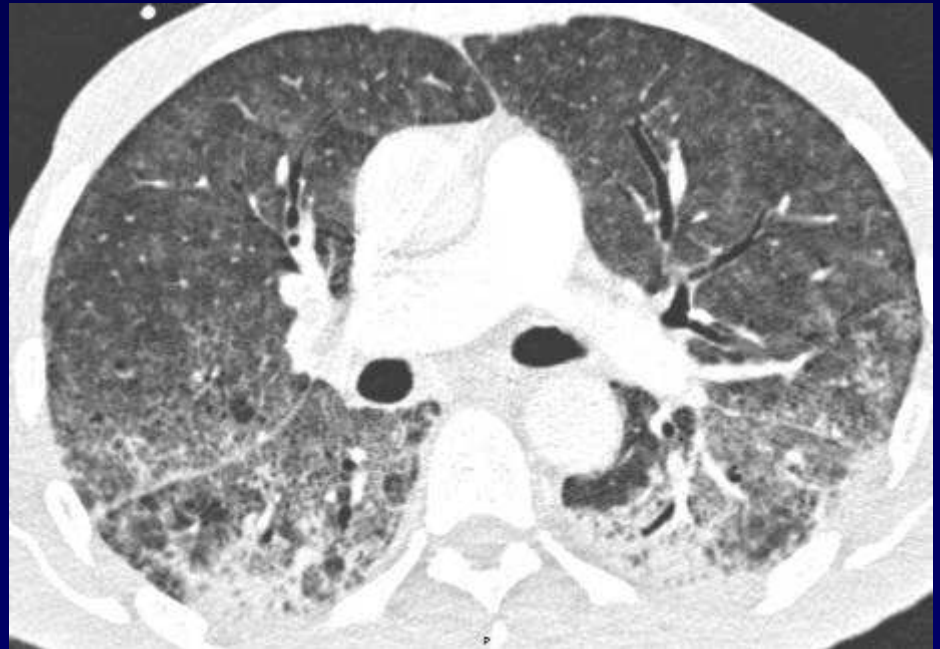
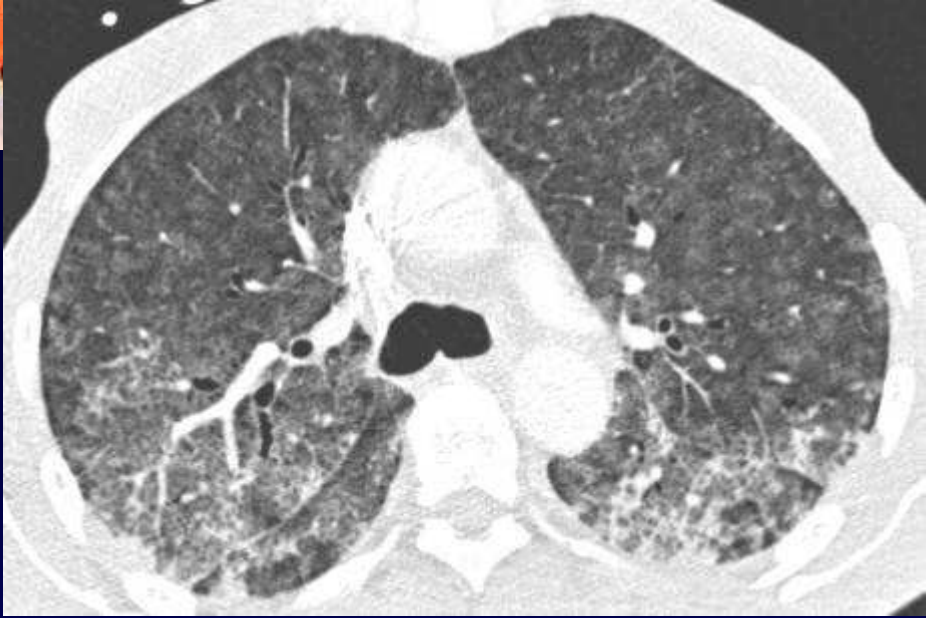Dyspnée rapidement progressive depuis 2 semaines,
fièvre 38,3°, CRP élevée,

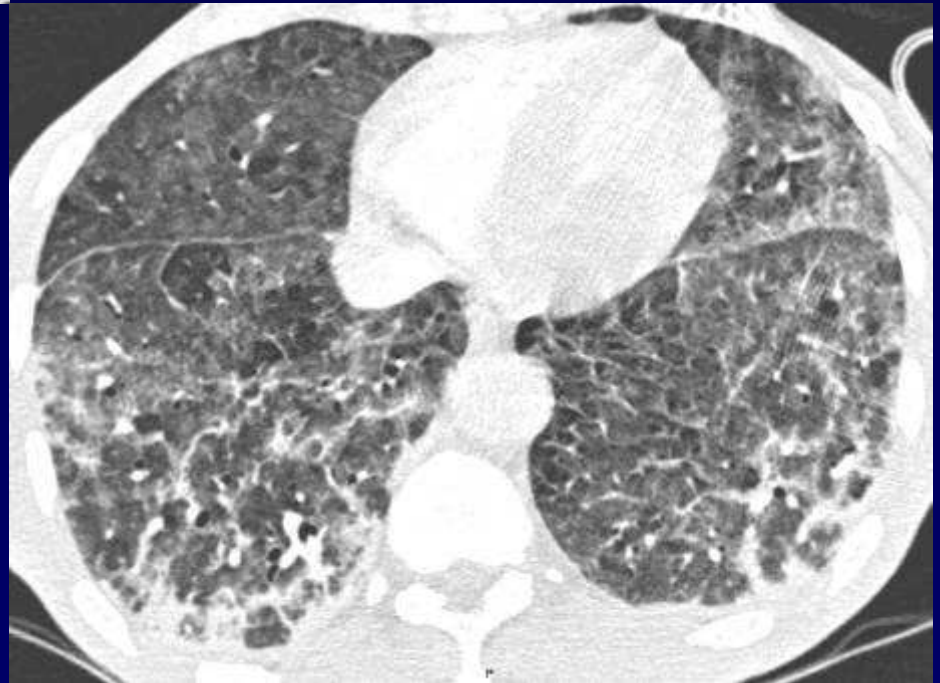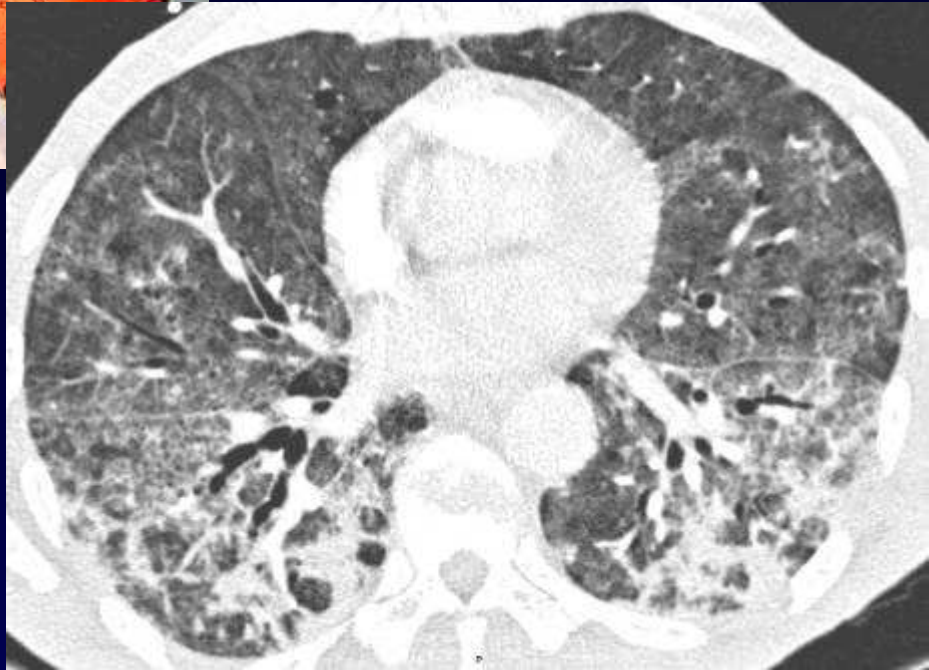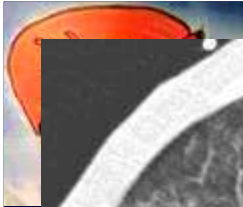Hospitalisation en réanimation

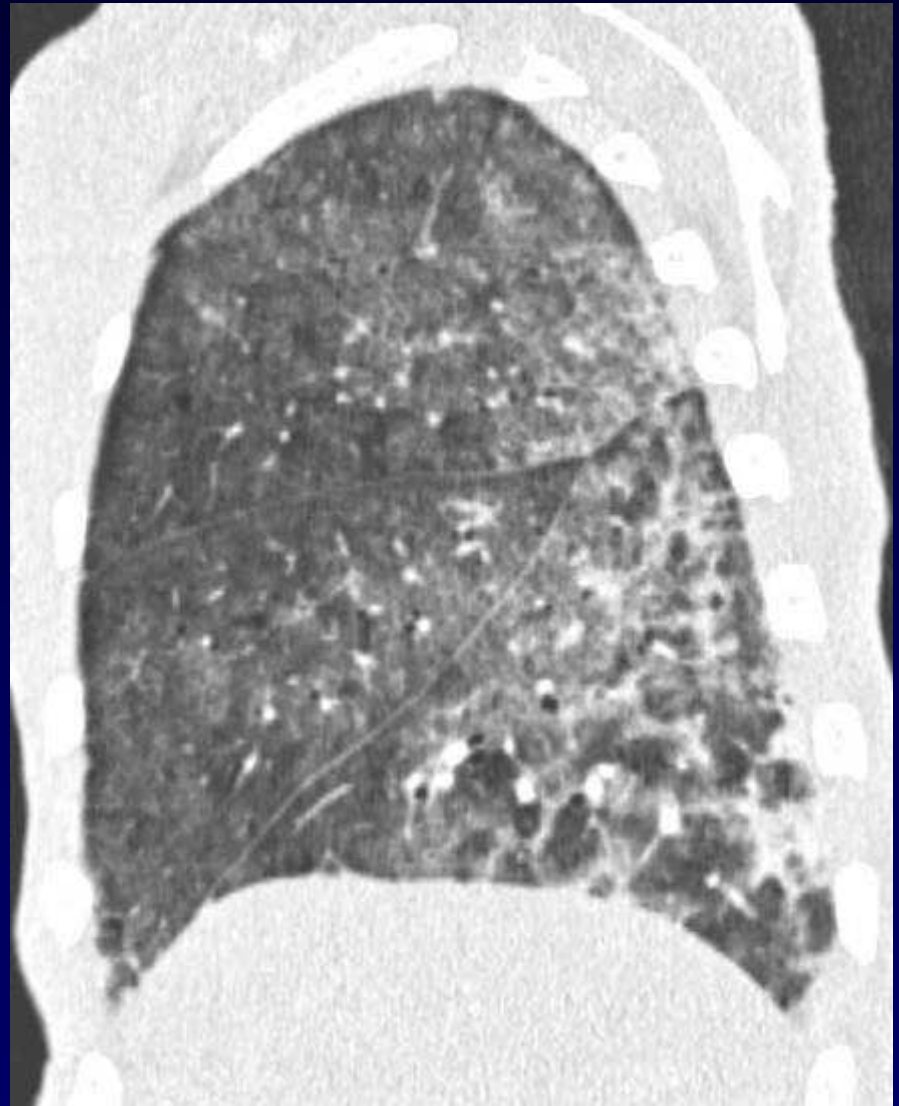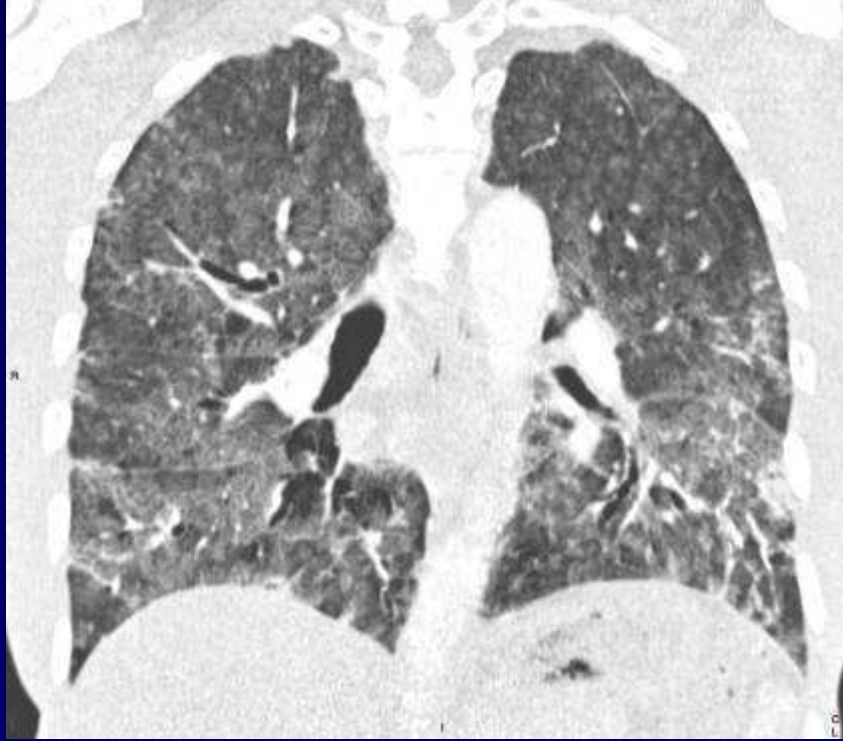
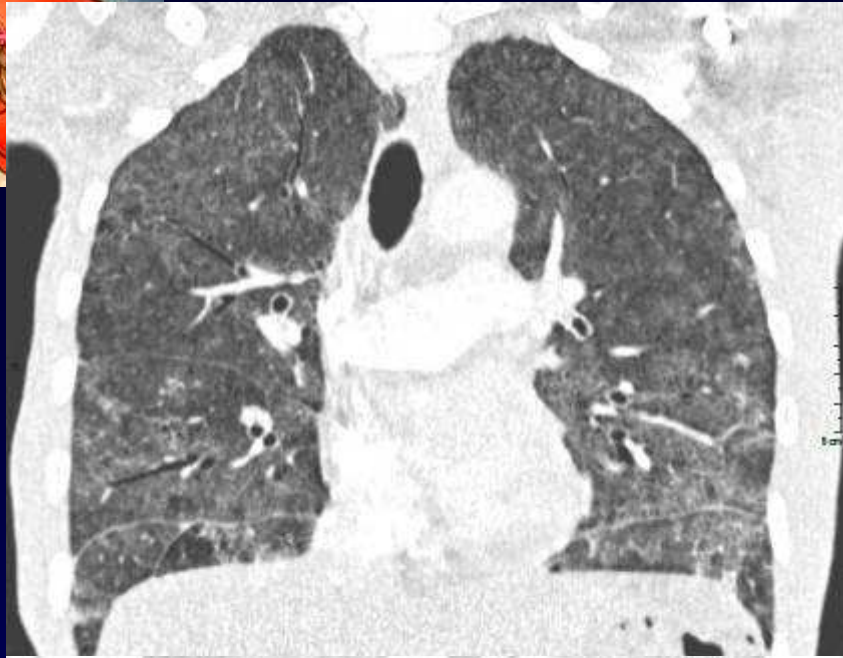Traitement : Claforan, Rovamycine, Bactrim puis corticoïdes

Discrète amélioration...



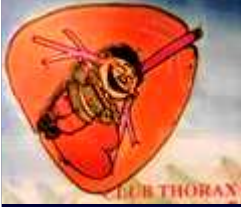







Diagnostic ?



Lymphopénie modérée

LBA : 200 000 cellules

11% lymphocytes (CD4/CD8 normal),

36% PN

score Golde 0

pas de germe, pas de pneumocystis

sérologies chlamydia, légionnella et mycoplasme négatives



Amélioration sous corticoïdes

Rechute rapide dès le retour à domicile (moisissures +++)

Diagnostic ?



Diagnostic

Pneumopathie d'hypersensibilité

Poumon – Inflammatoire - Aérocontaminants